

Comment et jusqu'ou explorer une colite ischémique ?

MODULE 1

Guillaume SAVOYE, Emmanuel BEN SOUSSAN, Patrick HOCHAIN, Eric LEREBOURS

Hépatogastroentérologie et Nutrition, Hôpital Charles Nicolle, 1 rue de Germont, 76031 Rouen Cedex.
E-mail : g-savoie@hotmail.com

TABLE DES MATIÈRES

PHYSIOPATHOLOGIE DE LA COLITE ISCHÉMIQUE

- Rappels anatomiques et physiologie de la circulation splanchnique
- Mécanismes de formation des lésions coliques
- De la physiopathologie aux différents contextes étiologiques

STRATÉGIE DES EXAMENS COMPLÉMENTAIRES DANS LA COLITE ISCHÉMIQUE

- Confirmer le diagnostic de colite ischémique
- Éliminer les autres causes de colite responsable de tableaux trompeurs
- Quels moyens et quelle stratégie pour rechercher l'étiologie d'une CI ?

CONCLUSION

La colite ischémique (CI) est une entité recouvrant l'ensemble des lésions secondaires à une anoxie d'origine circulatoire, artérielle ou veineuse, aiguë ou chronique, de la paroi du côlon et/ou du rectum. Elle constitue l'accident vasculaire digestif le plus fréquent : 50 à 60 % de toutes les affections vasculaires du tractus digestif et 3 à 10 % des hémorragies digestives basses [1-4]. Elle affecte préférentiellement le sujet âgé, diabétique dans 15 à 20 % des cas [1], et représente près de la moitié des colites organiques du sujet de plus de 50 ans. Elle touche les deux sexes sans distinction [5]. Cette affection est caractérisée par un grand polymorphisme clinique et son incidence est probablement sous-estimée du fait de l'existence de tableaux parfois peu spécifiques [6]. En 1966, Marston et al. ont été les premiers à regrouper sous le terme générique de CI trois types d'atteinte colique selon l'importance de la nécrose tissulaire [7] : a) la CI aiguë transitoire et réversible quand la nécrose est limitée à la muqueuse ou à la sous-muqueuse, constituant la forme la plus fréquente (65 % des cas) ; b) la CI aiguë gangreneuse quand l'atteinte est trans-murale avec des lésions irréversibles, évoluant vers la perforation (20 % des cas) ; c) la CI d'évolution sténosante quand la nécrose est plus importante et atteint la musculature, avec fibrose cicatricielle rétractile (15 % des cas).

Une CI peut s'observer aussi bien dans un contexte de polyopathie chez un sujet âgé que chez un sujet jeune dans des circonstances très variées (prise de cocaïne, contraception orale, effort intense et prolongé, troubles de la coagulation

ABRÉVIATIONS

| | |
|-----|-----------------------------------|
| AMS | : artère mésentérique inférieure |
| CI | : colite ischémique |
| AMS | : artère mésentérique supérieure |
| ETO | : échographie trans-oesophagienne |

CONTENTS

Investigation of ischemic colitis

PHYSIOPATHOLOGY OF ISCHEMIC COLITIS

- Anatomy and physiology of splanchnic circulation
- Mechanisms involved in colonic injury
- From physiopathology to aetiological background

INVESTIGATION STRATEGY IN ISCHEMIC COLITIS

- Confirmation diagnosis of ischemic colitis
- Ruling out the other aetiologies of colitis
- How to explore an ischemic colitis and with which strategy?

CONCLUSION

sanguine [1, 8-9]). L'enquête étiologique est un enjeu important dans la prise en charge des CI.

Physiopathologie de la colite ischémique

Rappels anatomiques et physiologie de la circulation splanchnique

Ces données permettent de comprendre la topographie préférentielle et les circonstances de survenue des CI.

RAPPELS ANATOMIQUES

La vascularisation du côlon et du rectum comporte deux territoires : le territoire mésentérique supérieur pour le côlon droit et les deux tiers droits du transverse et le territoire mésentérique inférieur pour le tiers gauche du transverse, le côlon descendant, le sigmoïde et le haut rectum. Les deux tiers inférieurs du rectum sont vascularisés par des branches de l'artère iliaque interne : les artères hémorroïdales moyennes, branches des artères hypogastriques et les artères hémorroïdales inférieures, branches de l'artère honteuse interne, assurant la vascularisation de l'anus et de la marge anale. L'artère mésentérique supérieure (AMS) donne deux branches constantes pour le côlon : l'artère iléo-colique et l'artère colique supérieure droite. Sur le versant distal, les branches de l'artère iléo-colique sont unies à celles de la colique supérieure droite par l'arcade bordante du côlon ascendant située dans le mésocôlon. L'artère mésentérique inférieure (AMI) fournit deux branches constantes pour le côlon gauche et le recto-sigmoïde : l'artère colique supérieure gauche et le tronc des artères sigmoïdiennes. Les branches des artères

coliques supérieure droite et gauche sont reliées pour constituer l'arcade de Riolan, arcade parallèle au côlon transverse. L'arcade de Riolan a un point faible en regard de l'angle gauche, où l'arcade vasculaire peut être grêle, voire absente dans 5 % des cas : il s'agit du point de Griffiths. Une autre arcade vasculaire, dite de Drummond, est décrite le long du côlon descendant, constituée par l'union de la colique supérieure gauche au réseau des sigmoïdiennes. Entre le sigmoïde et le haut rectum, les réseaux vasculaires sont anastomosés de façon inconstante et ce point faible est appelé point de Südek. Ces zones de faiblesse anatomique correspondent aux topographies les plus fréquentes de CI.

Les trois systèmes artériels (AMS et AMI, artères iliaques internes par le biais des hypogastriques destinées au cadre recto-colique) sont reliés entre eux par un réseau de suppléance constitué par l'arcade bordante. De cette arcade bordante naissent les vaisseaux droits, longs et courts, peu reliés entre eux. Ils pénètrent la paroi colique et constituent deux plexus intramurales sous séreux et intra-muqueux, point de départ des artérioles formant le réseau capillaire. Des anastomoses avec des territoires artériels plus éloignés renforcent ce réseau de suppléance (l'arcade de Rio Branco entre l'AMS et les vaisseaux duodéno pancréatiques par exemple). En cas de défaut de perfusion, des territoires coliques risquent d'être mal irrigués si ce réseau est peu ou non développé. La vascularisation du côlon gauche et du sigmoïde est sous l'étroite dépendance du réseau mésentérique inférieur dont les possibilités de suppléance en cas de défaut de perfusion sont limitées. Ce défaut de suppléance touche surtout le sigmoïde, le réseau artériel rectal bas parvenant à maintenir la perfusion du haut rectum en cas d'hypoperfusion dans l'AMI, mais pas celle du sigmoïde [10]. En revanche, le côlon descendant peut être préservé si l'arcade de Riolan est de bonne qualité. Le rectum possède un réseau sous-muqueux bien développé et est moins sensible à l'ischémie que le côlon [10].

PHYSIOLOGIE DE LA CIRCULATION SPLANCHNIQUE

Dans les conditions physiologiques [11], le territoire vasculaire viscéral abdominal représente 30 % du volume sanguin circulant total. La masse sanguine splanchnique se répartit en 30 % de sang artériel et 70 % de sang veineux. La muqueuse digestive contient plus de 50 % de cette masse sanguine. Le territoire vasculaire viscéral abdominal reçoit environ un quart du débit cardiaque, dont 75 % sont distribués au tube digestif. Le débit artériel digestif est influencé par de nombreux facteurs, incluant le débit cardiaque, les catécholamines, et un contrôle neuro-hormonal. La circulation splanchnique joue le rôle de réservoir sanguin de l'organisme. La chute du débit cardiaque provoque une redistribution du sang en direction des organes nobles aux dépens de la circulation splanchnique.

La majorité du débit sanguin intestinal est orientée vers la muqueuse et la sous-muqueuse et seuls 30 % environ sont destinés à la musculaire et à la séreuse. Le débit sanguin du côlon est le plus bas de tous les segments du tube digestif et, de plus, il diminue encore en période d'activité motrice post-prandiale, en contraste avec l'augmentation du débit sanguin de l'intestin grêle durant la même période [12]. Le côlon est particulièrement vulnérable en raison d'un débit sanguin colique faible à l'état de base, susceptible de diminuer encore en période d'activité motrice. D'autres facteurs peuvent modifier le débit sanguin colique, tels que le stress ou les efforts de défécation par l'augmentation de la pression intra-abdominale [1] qui s'oppose à la perfusion du réseau vasculaire colique. Le rôle physiopathologique néfaste de la distension colique dans l'établissement et l'aggravation de l'ischémie est bien établi [12], en particulier au niveau du côlon droit et du cæcum. Ce phénomène est lié au rôle de la tension pariétale du côlon, car, pour une même pression intra-luminale, elle varie selon le carré du rayon et peut atteindre

des valeurs très élevées au niveau du cæcum ou du côlon droit. Une pression maintenue plusieurs heures au dessus de la pression capillaire (30 cm d'eau) entraîne des lésions ischémiques. La continence de la valvule de Bauhin est un élément important dans la constitution de cette hyperpression.

Mécanismes de formation des lésions coliques

L'HYPONAVASCULARISATION TISSULAIRE ET L'ISCHÉMIE REPERFUSION COLIQUES [1]

Les causes exactes de l'hypoxie tissulaire du côlon demeurent méconnues. On distingue les mécanismes non obstructifs avec simple diminution du flux sanguin sans interruption vraie qui représentent le mécanisme le plus fréquent et les atteintes vasculaires obstructives (thrombosantes ou sténosantes) qui seraient classiquement plus rares [13].

Les mécanismes non obstructifs

Le flux sanguin intestinal peut être diminué en raison de troubles hémodynamiques généraux (choc hypovolémique, infectieux, déshydratation, stress avec activation du tonus sympathique viscéral) et/ou d'altérations anatomiques voire fonctionnelles de la circulation mésentérique locale, sans que ne survienne une obstruction vasculaire. Les causes iatrogènes correspondent le plus souvent à ces mécanismes et de nombreux médicaments peuvent être responsables de modifications de la microvascularisation, soit par effet direct sur les fibres musculaires, comme pour l'éphédrine et les dérivés de l'ergot de seigle [14-16], soit par une modification d'éléments régulateurs, comme c'est le cas pour les anti-inflammatoires non stéroïdiens (AINS) et les prostaglandines [17]. Ces accidents iatrogènes surviennent le plus souvent chez les malades âgés et athéromateux avec des lésions des branches coliques de l'AMS et du tronc ou des branches de l'AMI. Même si la majorité des CI sont d'origine non occlusive, elles peuvent être favorisées par des altérations des petits vaisseaux (artérioles ou veinules) méconnues par les techniques d'angiographie. Sans en être la cause principale, une participation occlusive existe donc dans de nombreuses circonstances d'ischémie colique. L'hémodynamique et la réactivité des vaisseaux ne sont pas seules en cause. Les effets délétères de la distension colique sur le débit sanguin s'observent principalement lors des CI associées aux obstructions de la lumière colique (sténose, cancer). L'hyperpression intra colique dépasse la pression capillaire et contribue à l'ischémie muqueuse.

Les mécanismes obstructifs

Le mécanisme d'occlusion vasculaire pure est plus rarement en cause, à l'exception des CI survenant après chirurgie de l'aorte abdominale, au cours desquelles l'action délétère du clampage vasculaire est directe et évidente. Les mécanismes emboliques ou par thrombose aiguë d'un gros vaisseau sont classiquement rares dans l'ischémie colique contrairement aux ischémies de l'intestin grêle. Toutefois, des données récentes suggérant un lien entre les CI et les cardiopathies emboligènes sont importantes à prendre en compte pour définir une stratégie d'explorations des CI [18]. De même, il est admis que certaines occlusions vasculaires peuvent être liées à des troubles isolés de l'hémostase. Il s'agit alors de micro thromboses qui s'installent rapidement, sans lésion vasculaire préexistante, touchent la vascularisation distale et s'intègrent dans des anomalies de l'hémostase aussi variées qu'un déficit en protéine C [19], protéine S [20, 21] ou antithrombine III [22], un syndrome des anticorps antiphospholipides [23], une mutation du facteur V de Leiden [24], ou du gène de la prothrombine [25]. La thrombose devient alors la cause directe de l'ischémie tissulaire.

L'ischémie-reperfusion

La physiopathologie de l'ischémie colique ne peut pas se résumer à l'hypoxie secondaire à une hypovascularisation, quelle qu'en soit la cause. La libération de médiateurs pro-inflammatoires survient d'ailleurs le plus souvent lors de la phase de reperfusion des zones dévascularisées [11, 26]. La reperfusion conduit à la formation de radicaux libres d'oxygène qui génèrent des lésions tissulaires. Une fois libérés dans la circulation systémique, ces médiateurs (cytokines pro-inflammatoires) peuvent provoquer des défaillances viscérales multiples (foie, rein, poumons) qui aggravent le pronostic. De plus, l'ischémie digestive provoque une augmentation de la perméabilité intestinale, responsable de phénomènes de rupture de la barrière immunologique et de translocations bactériennes [11]. Des endotoxines bactériennes vont activer le système réticulo-endothélial du foie et de la rate qui libère des cytokines et des médiateurs inflammatoires, aboutissant à une insuffisance hépatique, majorant la défaillance multiviscérale. Ces phénomènes de libération de médiateurs et de translocation bactérienne ont été essentiellement étudiés sur des modèles expérimentaux et lors d'atteinte de l'intestin grêle. La transposition de ce processus d'ischémie-reperfusion lors des CI n'est envisageable que pour les formes gangreneuses sévères.

CONSÉQUENCES DE L'HYPOVASCULARISATION COLIQUE

Le degré de réduction du flux sanguin que l'intestin peut tolérer sans dommage est très élevé. Expérimentalement, le flux de l'AMS peut être réduit de 75 % pendant 12 heures sans lésion intestinale, car 20 % seulement des capillaires sont ouverts en même temps à l'état basal, et d'importantes capacités de vicariance existent. Lorsqu'un vaisseau artériel à destinée mésentérique est occlus, les collatérales s'ouvrent immédiatement. L'augmentation du débit dans la circulation collatérale persiste aussi longtemps que la pression dans le lit vasculaire en aval de l'occlusion reste plus basse que la pression systémique. Si ce mécanisme de compensation est dépassé, les lésions liées à l'ischémie se développent dans les différentes tuniques pariétales, mais avec une cinétique différente : a) la diminution de la circulation splanchnique touche en premier la muqueuse et la sous-muqueuse. Les lésions cellulaires sont rapides et responsables d'une augmentation de la perméabilité intestinale. Les bactéries intestinales et les toxines peuvent alors gagner la circulation systémique par la veine porte ; b) au niveau de la musculature, les cellules, moins sensibles à l'anoxie, conservent leur intégrité morphologique, mais perdent rapidement leur capacité de se contracter, et le péristaltisme n'est plus assuré dans la partie ischémisée. Une stagnation du contenu intestinal apparaît, favorisant la pullulation microbienne ; c) la distension colique et la pullulation bactérienne produisent une quantité importante de gaz qui, associée à l'altération de la muqueuse, peut entraîner la survenue d'une pneumatose intestinale, puis d'une aëromésentérie et d'une aëroportie.

La conséquence de l'hypovascularisation colique et des phénomènes d'ischémie-reperfusion sera la constitution des lésions ischémiques coliques caractéristiques dont l'étude anatomo-pathologique permet de distinguer les atteintes des colites aiguës non gangreneuses et gangreneuses de celles des colites chroniques cicatricielles [27].

La colite ischémique aiguë non gangreneuse

Dans ces formes d'évolution habituellement favorable, l'étude anatomo-pathologique, basée sur des biopsies endoscopiques, porte seulement sur la muqueuse, parfois sur une mince bande sous-muqueuse. Les lésions sont peu spécifiques : abrasion de l'épithélium, érosions de la *muscularis mucosae*, effacement des éléments épithéliaux, persistance des espaces glandulaires, œdème du chorion, altération de la microcirculation, thrombose

fibrineuse. Il est important de réaliser des biopsies multiples et à des endroits différents du côlon car coexistent des zones altérées et des zones de muqueuse saine. Pour Hémet et al., l'atrophie glandulaire en aire constatée sur certains fragments serait une lésion plus spécifique des CI [28].

La colite ischémique aiguë gangreneuse

Ces formes graves imposent une colectomie et l'étude anatomo-pathologique repose sur la pièce de colectomie. Macroscopiquement, le méso est sensiblement normal, en l'absence de péritonite ou de perforation. La face séreuse du côlon est noirâtre ou rougeâtre, mais l'intensité de ces modifications est très variable, et ne rend qu'imparfaitement compte de l'étendue des lésions. A l'ouverture de la pièce, le territoire ischémique est bien délimité en aval et en amont de la muqueuse saine. La paroi est épaissie, de couleur noirâtre. Histologiquement, la muqueuse est en nécrose de coagulation sur des zones plus ou moins étendues. Cette nécrose dépasse la *muscularis mucosae*, atteint la sous-muqueuse, et surtout la musculature dans les zones gangreneuses. La nécrose conduit à l'escarre qui, lors de sa chute, révèle des ulcérations creusantes. Plus tardivement, une surinfection bactérienne se développe. Des lésions vasculaires intra-murales sont également décrites, comportant la présence de thrombi fibrinocruoriques récents dans les capillaires et les veinules.

La colite ischémique chronique cicatricielle

La CI peut être d'évolution chronique sténosante avec, après la phase aiguë initiale, la constitution d'une fibrose cicatricielle rétractile pouvant conduire à une résection colique segmentaire si la lésion devient symptomatique. Macroscopiquement, la sténose est alors courte (10 à 15 cm), tubulaire, fusiforme, avec parfois sacculation de la paroi colique. A l'ouverture de la pièce réséquée, la sténose est centrale, concentrique. La paroi est épaissie et scléreuse. Histologiquement, les ulcérations atteignent la sous-muqueuse, voire la couche interne de la musculature. Une fibrose épaissit la sous-muqueuse avec un infiltrat inflammatoire. De nombreux macrophages chargés de pigments hémossidériniques sont présents. Les lésions vasculaires sont nombreuses : endartérite, thromboses artérielles ou veineuses.

De la physiopathologie aux différents contextes étiologiques

Les CI sont souvent multifactorielles, associant plusieurs mécanismes lésionnels. Les causes de CI rapportées dans la littérature sont très nombreuses (tableau I), car, outre les facteurs anatomiques locaux qui peuvent expliquer une CI, toutes les maladies vasculaires peuvent se compliquer d'une atteinte colique. Une approche clinique fondée sur le contexte de survenue de la CI paraît plus adaptée qu'un regroupement en fonction des mécanismes impliqués dans la genèse de la CI.

COLITE ISCHÉMIQUE DU MALADE ÂGÉ AVEC DES FACTEURS DE RISQUE CARDIOVASCULAIRE

Cette situation clinique est de loin la plus fréquente [1]. L'atteinte est consécutive soit à une ischémie mésentérique non occlusive par hypovolémie, soit à une vasoconstriction splanchnique affectant l'AMS, soit à une embolie ou à une thrombose de l'artère mésentérique et/ou de ses branches. La chute du débit sanguin peut être secondaire à une insuffisance circulatoire aiguë par choc hémorragique, cardiogénique, septique ou anaphylactique [29], à une insuffisance cardiaque ou un trouble du rythme [3, 30] ou à une déshydratation aiguë. La prise de médicaments à visée vasculaire ou psychotropes est souvent retrouvée chez ces malades âgés [3, 30]. Plusieurs cas de CI ont été rapportés

Tableau I. – Principales causes des colites ischémiques.
Main causes of ischemic colitis.

| Causes occlusives | Causes non occlusives |
|---|--|
| <p>Occlusion des gros vaisseaux :</p> <p>traumatismes abdominaux thromboses, embolies des artères mésentériques : — embolie artérielle (troubles du rythme, rétrécissement mitral, insuffisance cardiaque), embolie cholestérolique, ligature de l'artère mésentère inférieure, anévrisme et reconstruction de l'aorte, aortographie, dissection aortique thromboses veines mésentériques : — hypercoagulabilité, cirrhose, hypertension portale, pancréatite aiguë, infection intra-abdominale, infiltration lymphocytaire</p> <p>Atteinte des petits vaisseaux :</p> <p>vascularites : — PAN, Horton, lupus érythémateux, collagénoses, maladie de Takayasu, dermatomyosite, maladie de Behçet, granulomatose, purpura rhumatoïde amylose (AA, AL) diabète radiothérapie syndrome hémolytique et urémique</p> <p>Obstruction colique : cancer, volvulus, sténose, fécalome invagination, syndrome d'Ogilvie</p> <p>Microangiopathie thrombotique</p> <p>Maladies hématologiques : Drépanocytose déficit en protéines C et S déficit de l'antithrombine III syndromes myéloprolifératifs CIVD polyglobulies primitive et secondaire</p> | <p>Bas débit :</p> <p>choc hypovolémique choc cardiogénique choc septique choc anaphylactique insuffisance cardiaque déshydratation</p> <p>Médicaments :</p> <p>antihypertenseurs vasopressine sclérosants de VO danazol interleukine œstrogénostatifs flutamide interféron alpha ergotisme pénicillines AINS sels d'or diurétiques digitaliques neuroleptiques préparations coliques</p> <p>Post-transplantation rénale Effort physique prolongé Cocaïne Cytopathie mitochondriale</p> <p>Crise d'asthme</p> |

après la prise de digitaliques, de diurétiques, et d'antihypertenseurs [3, 30, 31]. Le mécanisme de ces atteintes iatrogènes peut correspondre à une action directe sur le vaisseau lui-même ou à un effet indirect via une modification de la volémie ou une déshydratation. Dans une étude contrôlée cherchant la responsabilité de la prise de certains médicaments dans la survenue d'une CI, une consommation de digitaliques a été retrouvée chez 10,3 % des malades contre 4,7 % des témoins [32]. Une recherche exhaustive d'une cause cardiologique permet d'en identifier une dans 33 % des cas [18]. Une cause plus rare a été décrite chez des malades atteints d'athérosclérose sévère. Il s'agit des embolies de cristaux de cholestérol [33]. Provenant d'ulcérations de plaque d'athérome, les cristaux de cholestérol obstruent les petites artérioles et provoquent des lésions ischémiques. L'atteinte digestive se situe par ordre de fréquence après celle du rein et de la peau [33]. Une étude rétrospective a mis en évidence 3 % de CI chez des malades hospitalisés entre 1973 et 1992 avec des manifestations digestives compatibles avec des embolies de cristaux de cholestérol [34].

COLITE ISCHÉMIQUE SURVENANT APRÈS CHIRURGIE AORTIQUE

C'est une situation physiopathologique caricaturale, avec un arrêt connu et inévitable du flux sanguin lié au clampage vasculaire. La CI est l'une des complications les plus graves de la chirurgie de l'aorte abdominale sous rénale et survient dans 0,3 à 10 % des cas selon les séries [35]. Elle est responsable de près de 10 % des décès survenant dans la période post-opératoire [1]. La fréquence des CI est plus importante si des critères endoscopiques, et non uniquement cliniques, sont retenus. Ainsi, certains auteurs ont pu objectiver endoscopiquement une CI chez 60 % des malades opérés pour une rupture d'anévrisme de l'aorte abdominale [35]. Le côlon gauche est le plus souvent atteint, avec dans la moitié des cas une participation rectale [35]. Une coloscopie doit être systématiquement pratiquée dès que ce diagnostic est évoqué ou devant la survenue d'une défaillance

viscérale inexplicée [35]. En cas de lésions modérées, la coloscopie devra être répétée rapidement pour suivre l'évolution du processus ischémique. La coloscopie permet d'affirmer le diagnostic et d'évaluer avant l'intervention la longueur de côlon à résecter. En effet, il peut être difficile pour le chirurgien de définir précisément en per-opératoire la zone colique ischémisée, car les lésions ne sont trans-murales que dans 40 % des cas [35].

COLITE ISCHÉMIQUE IATROGÈNE

Cette cause est souvent évoquée chez des sujets âgés ayant par ailleurs un terrain cardio-vasculaire à risque, comme nous venons de l'envisager. L'imputabilité d'une CI à un médicament est toujours difficile à établir. En outre, la plupart des observations de CI médicamenteuses ne sont pas transmises aux centres de pharmacovigilance, et ne sont qu'exceptionnellement publiées, le plus souvent sous forme de lettres [31]. Une étude cas-témoin a permis d'affirmer l'existence d'une relation entre la prise de médicaments et la survenue d'une CI [32]. Dans ce travail, une association significative a été démontrée entre la prise d'AINS et l'apparition d'une CI chez des malades âgés de 60 ans et plus, avec un odds-ratio de 5,9. Les AINS agiraient en augmentant les résistances vasculaires du territoire splanchnique et en diminuant l'activité de la cyclo-oxygénase et la production de prostaglandines vasodilatatrices [17].

L'association entre une CI et la prise d'œstrogénostatifs est suggérée [3, 8, 9, 36, 37]. Les œstrogènes, particulièrement sous la forme d'une contraception orale (normo- ou microdosée), mais également d'un traitement substitutif de la ménopause, ont été impliqués, avec un odds-ratio de 6 chez des femmes de moins de 40 ans [36]. Plus récemment, un cas de CI due à un antiandrogène, le flutamide, a été rapporté [38]. Il en est de même pour les dérivés de l'ergot de seigle [15], les digitaliques [3, 32], les neuroleptiques [39, 40], les dérivés de l'éphédrine [14, 16], la vasopressine et ses dérivés [41]. Des observations plus anecdotiques de CI ont été rapportées après prise de psychotropes [42],

de sels d'or [43], de préparations coliques purgatives [44], d'interféron alpha [45], de sumatriptan [46], de danazol [47], de ciclosporine [48], de barbituriques [49].

COLITE ISCHÉMIQUE RÉVÉLATRICE D'UNE ANOMALIE DE L'HÉMOSTASE

Un trouble de l'hémostase doit être recherché lors de la survenue d'une CI chez un sujet jeune, sans facteur de risque pour une affection cardio-vasculaire, y compris lorsqu'un facteur médicamenteux est suspecté [50]. Le mécanisme invoqué ici est occlusif, en rapport avec une thrombose. On recherchera un syndrome myéloprolifératif, tel qu'une maladie de Vaquez, une drépanocytose [51], une polyglobulie du fumeur [52]. Une étude exhaustive de l'hémostase doit être entreprise à la recherche d'un déficit en protéine C [19], protéine S [20, 21] ou antithrombine III [22], d'un syndrome des anticorps antiphospholipides [23], d'une mutation du facteur V de Leiden [24], ou du gène de la prothrombine [25].

AUTRES CONTEXTES CLINIQUES

Obstruction du côlon

Une obstruction du côlon d'origine intrinsèque ou extrinsèque par une lésion tumorale, une maladie diverticulaire compliquée, un prolapsus rectal, un volvulus, un syndrome d'Ogilvie, un fécalome, un barytome, peuvent être responsables d'une CI [2, 53-55]. Cette situation correspond à la classique colite d'amont, à propos de laquelle on incrimine l'effet délétère de la tension pariétale sur le flux sanguin, mais également la pullulation microbienne associée.

Effort physique prolongé

Cette cause particulière se rencontre chez des sujets jeunes pratiquant des efforts physiques importants (marathon, triathlon, ski de fond). La recherche par Hemocult® de sang dans les selles était positive après un marathon chez 23 % des 125 coureurs [56]. Plusieurs observations de CI ont été rapportées, dont certaines sévères, nécessitant la réalisation d'une colectomie subtotale [57, 58]. Ce phénomène est lié à une baisse du débit sanguin splanchnique secondaire à l'hypoxie, à la déshydratation, à « l'effet vol » par augmentation de la vascularisation musculaire, et à une augmentation de production des catécholamines responsable d'une vasoconstriction des territoires mésentériques et rénaux.

Prise de cocaïne

La cocaïne est une substance vaso-active qui peut aboutir à une ischémie selon plusieurs mécanismes : vasoconstriction du territoire splanchnique, augmentation de l'activité de la thromboxane A₂, et réduction de celle de la prostacycline [59]. De nombreuses observations de CI ont été rapportées chez les consommateurs de cocaïne [59-61]. La coexistence chez un même malade de lésions ischémiques aiguës et plus anciennes est un élément particulier de ces CI liées à la prise de cocaïne [59].

Maladie de système

La recherche d'un syndrome inflammatoire en dehors de la période aiguë peut orienter l'enquête étiologique vers une maladie systémique avec vascularité. Des associations de CI avec un lupus érythémateux, une périartérite noueuse, une amylose, une maladie de Buerger ont été ainsi décrites dans la littérature [12, 62-64].

Situations diverses

Des cas anecdotiques de CI ont été rapportés dans les circonstances suivantes : microangiopathies [65, 66], pancréatite aiguë [67], coloscopie [68, 69], transplantation rénale [12],

cytopathie mitochondriale [70], grossesse [71], syndrome hémolytique et urémique [72], dysautonomie [73], phéochromocytome [74], crise d'asthme [75], infiltration lymphocytaire des veines mésentériques [76].

Stratégie des examens complémentaires dans la colite ischémique

Chez un malade ayant un tableau clinique compatible avec le diagnostic de CI, la réalisation d'examens complémentaires a un triple but : confirmer le diagnostic de CI, éliminer les autres causes de colite, et rechercher la cause de l'épisode. Si les moyens pour atteindre les deux premiers objectifs sont bien connus, ils n'en sont pas moins indispensables avant d'envisager ceux à mettre en œuvre pour atteindre le dernier objectif, qui, quant à lui, pose la question : « jusqu'où aller ? ».

Confirmer le diagnostic de colite ischémique

LA COLOSCOPIE

Elle est devenue l'examen de choix et constitue la référence pour le diagnostic de CI, car elle permet d'une part la visualisation de lésions muqueuses modérées, méconnues par l'opacification colique, et d'autre part la réalisation de biopsies [2]. Elle évalue la gravité et l'étendue des lésions, la muqueuse étant la couche la plus sensible à l'ischémie [77]. Elle est contre-indiquée dans les formes graves et elle doit toujours être pratiquée avec prudence, sans insufflation excessive. La distension du côlon par de l'air à une pression supérieure à 30 mm Hg diminue le flux sanguin. La survenue ou l'aggravation de lésions ischémiques est alors théoriquement possible, mais en pratique ce risque est négligeable [1]. L'examen doit être arrêté dès que des lésions graves sont rencontrées. La coloscopie doit être réalisée précocement en raison du caractère rapidement réversible de certaines lésions [78]. Les lésions endoscopiques de CI sont à limites nettes et rapidement évolutives. Le caractère segmentaire est évocateur d'une origine ischémique. La fréquence des localisations décroît du rectum vers le caecum : 75 % intéressent le côlon gauche et le recto-sigmoïde, 15 % environ le côlon transverse, et 10 % le côlon droit [1].

Trois stades endoscopiques initiaux ont été décrits : a) stade 1 : œdème et érythème de la muqueuse ; b) stade 2 : ulcérations non nécrotiques, reposant sur une muqueuse œdématisée ; c) stade 3 : nécrose extensive avec aspect gris-noir du côlon. En cas de nécrose de petite taille, l'endoscopie doit être répétée dans les 2 à 3 jours pour rechercher une aggravation des lésions [77]. Trois stades évolutifs lésionnels ont été décrits [5, 78] : a) à la phase aiguë, pendant les 24 premières heures, la muqueuse est constituée de plages blanchâtres avec disparition des capillaires, alternant avec des plages érythémateuses et œdémateuses ; b) à 48 heures, les plages érythémateuses fusionnent et de petites érosions apparaissent ainsi que des taches purpuriques ; c) à partir du troisième jour, les ulcérations deviennent extensives en carte de géographie, parfois confluentes. Les ulcérations peuvent être associées à des plages noirâtres. En l'absence de nécrose, les lésions cicatrisent dans un délai moyen de 6 semaines. En cas de CI cicatricielle d'évolution chronique, la muqueuse apparaît amincie, atrophique, pouvant disparaître par endroits, remplacée par un tissu scléreux. Si une sténose se constitue, la coloscopie objective une sténose fibreuse, régulière, concentrique, avec une muqueuse pâle, atrophique et des érosions qui peuvent persister [12]. Dans quelques cas, la coloscopie peut devenir thérapeutique en décomprimant un intestin distendu par une colectasie [12].

EXAMENS BIOLOGIQUES

Ils ne sont guère utiles au diagnostic, car aucun marqueur biologique n'est spécifique d'une nécrose colique [6]. Une hyperleucocytose à polynucléaires neutrophiles avec un syndrome inflammatoire est présente dans 60 à 80 % des cas. L'augmentation de la lactate déshydrogénase et de la créatine phosphokinase n'est pas spécifique [13]. Les troubles métaboliques (acidose, insuffisance rénale) s'observent dans les CI graves.

EXAMENS RADIOLOGIQUES

Le cliché d'abdomen sans préparation

Ce cliché ne montre aucun signe spécifique en cas de CI, mais simplement une distension aérique du côlon [79]. Le signe le plus évocateur est l'existence d'images en empreintes de pouce sur les bords du côlon [79]. Ces images sont dues à la présence dans la paroi colique d'un œdème et d'hémorragie sous-muqueuse, constituant des empreintes arrondies de densité tissulaire, contrastant avec la lumière colique, remplie d'air. Ce signe est fugace et présent chez seulement 21 % des malades [79]. Un aspect tubulé du côlon, rétréci et sans haustration, peut être aussi décrit. Le cliché sans préparation garde tout son intérêt dans les atteintes coliques sévères, au cours desquelles une pneumatose colique, une aéroportie, une colectasie ou même un pneumopéritoine peuvent être visibles.

L'opacification colique

L'emploi de baryte est contre-indiqué en cas de CI grave. L'opacification, réalisée avec un produit hydrosoluble, peut mettre en évidence des images en empreintes de pouce chez 75 % des malades dans la semaine qui suit le début des symptômes [79]. Ces images ne sont pas spécifiques. Des ulcérations sont décrites dans 60 % des cas [79] ; elles apparaissent à la deuxième semaine et peuvent persister 3 mois lorsque l'œdème a régressé, laissant les lésions muqueuses au premier plan, avec les pertes de substance. Les images anormales disparaissent en 3 à 5 semaines dans les formes transitoires. Elles peuvent persister ou évoluer vers une sténose dans les formes intermédiaires chroniques [10]. Cette sténose est centrée, tubulée, régulière, de longueur variable, à raccordement progressif avec le côlon sain, sans ébauche d'invagination [79].

L'échographie abdominale

L'échographie peut montrer des anomalies pariétales non spécifiques sous la forme d'un épaississement (paroi supérieure à 4 mm) [80]. La différenciation de la paroi épaissie est inconstante, et l'absence ou la diminution de la perfusion pariétale peuvent être mises en évidence grâce au doppler couleur [81]. En fait, ces anomalies orientent vers le diagnostic de CI lorsqu'il existe un contexte clinique évocateur de cette affection [80].

La tomodensitométrie abdominale

Le diagnostic de CI est évoqué devant l'existence d'un épaississement pariétal segmentaire, circonférentiel et symétrique de la paroi colique, avec un épaississement des plis d'aspect pseudo-nodulaire correspondant aux empreintes de pouce [79]. Une étude rétrospective récente a cherché à mieux définir cette sémiologie chez 54 malades atteints d'une CI [82]. Les anomalies observées étaient l'atteinte segmentaire de la paroi colique, dont l'épaisseur variait de 2 à 20 mm (moyenne : 8 mm). La longueur du segment lésé était en moyenne de 19 cm. Trois types d'atteinte ont été distingués par les auteurs : a) une forme « humide » dans 61 % des cas, caractérisée par un épaississement pariétal hypodense en faveur d'un œdème sous-muqueux prédominant (avec rehaussement en cible de la paroi après injection, témoignant d'un processus aigu), des contours coliques flous

avec infiltration de la graisse et un faible épanchement liquidien péritonéal ; b) une forme « sèche » dans 33 % des cas sans infiltration de la graisse péricolique et c) dans 6 % des cas, des images de pneumatose colique avec aéroportie [82].

Ce n'est qu'en cas d'impossibilité de réaliser une coloscopie, situation exceptionnelle en pratique en dehors de certaines situations d'urgence post-opératoire, qu'un examen tomographique ou une échographie seront réalisés au cours d'une CI.

L'imagerie en résonance magnétique

Les résultats de l'imagerie en résonance magnétique (IRM) dans le diagnostic de la CI sont préliminaires [13], montrant des anomalies pariétales non spécifiques, à type d'épaississement circonférentiel œdémateux sous-muqueux. L'injection de gadolinium pourrait permettre de mieux préciser les atteintes liées à un processus ischémique. Actuellement, il n'y a pas d'indication à l'IRM colique au cours d'une CI.

LES INNOVATIONS TECHNIQUES

Plusieurs techniques ont été développées pour rechercher des signes d'ischémie, essentiellement dans des circonstances où l'ischémie colique est probable, comme durant le clampage de l'AMI : mesure du débit intramural par écho-doppler de surface, du pH intramural par tonométrie endoluminale, photopléthysmographie, injection intraveineuse de fluorescéine [12, 35]. Ces techniques ne sont pas encore validées et la coloscopie reste l'étalon or pour le diagnostic de CI et l'évaluation de sa gravité.

Éliminer les autres causes de colites responsables de tableaux trompeurs

Le plus souvent, le diagnostic de CI est facilement affirmé par la coloscopie avec réalisation de biopsies multiples. Il existe cependant des tableaux trompeurs et certains pièges diagnostiques doivent être écartés avant d'entreprendre une enquête étiologique pour éviter des examens souvent inutiles et toujours coûteux. Cette enquête diagnostique et donc la prescription des explorations complémentaires dépendent du tableau clinique initial.

COLITE ISCHÉMIQUE AIGUË TRANSITOIRE

À partir de 50 ans, une CI doit être systématiquement suspectée devant la découverte d'une rectocolite non spécifique. Cependant, d'autres diagnostics peuvent être évoqués : une colite inflammatoire (rectocolite hémorragique, maladie de Crohn), une colite infectieuse, une colite iatrogène (post-radique ou médicamenteuse). Le contexte clinique, l'aspect endoscopique et les résultats des examens microbiologiques et de l'examen histologique des biopsies systématiques étagées (en zone colique saine et pathologique et au niveau du rectum) permettent habituellement d'avoir une certitude diagnostique.

La frontière nosologique peut être plus difficile à établir entre une CI et certaines colites infectieuses [17, 83]. Le tableau clinique des colites aiguës dues aux *Escherichia coli* (*E. coli*) entéro-hémorragiques, et plus particulièrement au sérotype O157 : H7, peut être confondu avec celui d'une CI. Ces colites infectieuses s'observent de façon sporadique ou par petites épidémies, favorisées par la consommation de viande de bœuf mal cuite [84]. Les *E. coli* entéro-hémorragiques produisent l'une et/ou l'autre de deux toxines, appelées vérotoxines ou shigatoxines. Cette affection débute brutalement et associe des douleurs abdominales intenses, une diarrhée hémorragique en 24 à 48 heures, avec peu ou pas de fièvre ; ce tableau peut faire évoquer une CI. En endoscopie, les lésions sont en général croissantes du rectum au côlon droit et peuvent prendre l'aspect

d'une CI ou d'une colite à pseudomembranes. Histologiquement, tous les malades ont des signes d'ischémie muqueuse. Un syndrome hémolytique et urémique peut survenir au 6^e jour et est surtout observé chez les enfants et les sujets âgés. Le diagnostic de routine des infections à *E. coli* O157 : H7 repose sur le fait que ce germe ne fermente pas rapidement le sorbitol. L'utilisation d'anticorps dirigés contre l'*E. coli* O157 : H7 a permis de retrouver la présence de cette bactérie dans 2 prélèvements sur 11 chez des malades dont le diagnostic de CI avait été porté sur des critères histologiques [85].

D'autres agents infectieux ont été impliqués dans la survenue d'une colite hémorragique, tels que l'*Herpes simplex virus*, le cytomégalo virus et *Klebsiella oxytoca*. Pour *Klebsiella oxytoca*, de multiples observations de colites ont été décrites après la prise d'antibiotiques (pénicilline, ampicilline, amoxicilline, céphalosporines, pristinamycine, macrolides) [86]. Le tableau clinique est stéréotypé, avec la survenue brutale entre le 2^e et le 8^e jour d'un traitement par antibiotiques d'une diarrhée hémorragique associée à des lésions radiologiques (empreintes de pouce) et des lésions endoscopiques (œdème, plaques purpuriques, fragilité muqueuse, érosions) évocatrices de CI. Le contexte anamnestique de prise récente d'antibiotiques permet d'orienter le diagnostic. Initialement, les colites rapportées affectaient le côlon droit. En fait, la topographie des lésions ne se limite pas au côlon droit, mais peut toucher l'ensemble du cadre colique. L'atteinte histologique peut comporter des signes de CI. L'évolution du tableau clinique est en général spontanément favorable dans les 48 heures suivant l'arrêt de l'antibiotique en cause. Une coproculture et la mise en culture des prélèvements biopsiques coliques sur milieu spécifique doivent être demandées en cas de contexte évocateur.

COLITE ISCHÉMIQUE AIGUË GANGRENEUSE

Les formes graves de CI peuvent être confondues avec d'autres urgences abdominales et n'être découvertes que lors d'une laparotomie exploratrice. Dans ce cas, une coloscopie per-opératoire peut être utile pour déterminer les limites muqueuses de l'ischémie [10]. Les complications coliques des pancréatites aiguës sévères sont de nature ischémique [10]. Les coulées de nécrose pancréatique touchent le mésocôlon avec, dans les formes graves, la survenue d'une thrombose vasculaire. Le plus souvent, cette atteinte complique une pancréatite déjà connue, mais elle peut être révélatrice. L'élévation des enzymes pancréatiques et la tomodynamométrie abdominale, en montrant une infiltration des tissus péripancréatiques et du mésocôlon, sont des éléments importants pour orienter le diagnostic.

Une exceptionnelle entérocolite nécrosante aiguë, ou maladie de Hambourg, de Darmbrand, ou Pigbel, selon le type de *Clostridium perfringens* incriminé, a été décrite [27]. Cette maladie primitivement infectieuse à bactérie anaérobie sporulée Gram positif atteint plus l'intestin grêle que le côlon, mais une forme colique pure, dite de Killingham, a été décrite [27]. Le tableau clinique est celui d'une entérocolite nécrosante ischémique. L'examen histologique met en évidence une nécrose, une desquamation muqueuse réalisant un aspect de fausses membranes, mais la présence de bacilles Gram positif trouvé dans les 4 tuniques permet de porter le diagnostic.

COLITE ISCHÉMIQUE CHRONIQUE CICATRICIELLE

Son diagnostic peut être difficile, surtout lorsque l'épisode initial ischémique est passé inaperçu, et parfois seul l'examen de la pièce opératoire permet de conclure à une sténose d'origine vasculaire. Plusieurs autres diagnostics peuvent être envisagés en cas de découverte d'une sténose colique : un cancer, une colite radique, une maladie diverticulaire compliquée, un hématome intramural favorisé par un surdosage en anticoagulants, une

maladie de Crohn, une pseudotumeur inflammatoire (tuberculome, amœbome).

LES PROBLÈMES POSÉS PAR LES FORMES TOPOGRAPHIQUES PARTICULIÈRES DE COLITE ISCHÉMIQUE

Certaines CI se singularisent par l'atteinte spécifique soit du rectum soit du côlon droit. Les formes rectales sont rares. Leur fréquence est estimée à 2 % pour les localisations rectales pures et à 10 % pour les atteintes associées au sigmoïde [87, 88]. Elles surviennent préférentiellement chez des malades âgés au cours d'importantes perturbations hémodynamiques (chirurgie aortique, choc). Le tableau clinique est plus sévère que celui d'une CI habituelle, avec un risque élevé d'évolution vers la gangrène lors de la période aiguë, puis vers des formes chroniques (sténose, ulcérations) si ce cap est franchi [87, 88]. L'imputation de ces lésions chroniques à une cause ischémique peut être difficile en cas de méconnaissance de l'épisode initial [87].

Pour ce qui est de l'atteinte colique droite, sa fréquence semble avoir augmenté au cours de ces dernières années [2]. La CI du côlon droit se caractérise par un diagnostic plus difficile à établir, et un pronostic moins favorable [89, 90]. Dans l'étude de Flobert et al., la localisation au côlon droit constituait un facteur de risque indépendant dans la survenue d'une CI sévère et elle était plus fréquemment trouvée chez les malades atteints d'une insuffisance rénale chronique traités par hémodialyse [89]. Robert et al. ont constaté qu'une intervention chirurgicale était plus souvent nécessaire chez ces malades [6]. Dans ces atteintes coliques droites, une cause non obstructive de CI est le plus souvent évoquée [89].

Quels moyens et quelle stratégie pour rechercher la cause d'une colite ischémique ?

Une fois le diagnostic de colite ischémique posé, la variété des causes possibles de CI impose une démarche rigoureuse dans l'enquête étiologique. Le rendement de cette enquête et donc les possibilités d'isoler un ou des facteurs étiologiques plausibles, sinon certains, diminuent avec l'âge. Ainsi, dans la série ancienne de Marcuson et al., une cause a été identifiée chez 75 % des malades âgés de moins de 50 ans et seulement 50 % chez ceux de plus de 50 ans [91]. Dans l'étude de Petit et al., une cause a été trouvée chez 18 des 19 malades âgés de moins de 50 ans, et pour 6 d'entre eux, plusieurs facteurs pouvaient être incriminés [3]. Pour ceux âgés de plus de 50 ans, les causes potentielles étaient certes nombreuses et au moins l'une d'entre elles était présente chez 90 % de ces sujets. Chez une majorité des patients, il s'agissait d'une cause médicamenteuse pour laquelle les liens avec la CI sont rarement certains et exclusifs. La mise en œuvre des examens explorant les causes potentielles d'une CI doit prendre en compte le contexte clinique. On peut opposer schématiquement les cas simples et les situations plus complexes.

LES CAS SIMPLES

Dans cette situation, l'étape clinique, essentiellement l'interrogatoire et le recueil des antécédents, est prépondérante. Elle domine toutes les autres explorations car elle permet de repérer rapidement un contexte évocateur, comme un surdosage médicamenteux, un bas débit ou une défaillance circulatoire transitoire. De même, la relation évidente entre un geste de clampage vasculaire chirurgical et une CI est une donnée d'anamnèse. À l'issue d'une approche clinique simple, certaines causes s'imposent.

La CI après chirurgie aortique est affirmée par le contexte post-opératoire et il n'y a pas lieu de rechercher une autre cause.

Toutefois, la recherche en pré-opératoire de facteurs de risque qui favoriseraient la survenue d'une CI est importante chez ces malades. En effet, un geste chirurgical vasculaire préventif et/ou une surveillance endoscopique systématique et précoce peuvent être proposés, sans qu'il soit toutefois démontré que ce suivi endoscopique puisse modifier la mortalité par CI [92]. Les principaux facteurs de risque sont un âge élevé, un antécédent de colectomie, l'hypoxie, l'indication opératoire (rupture d'un anévrysme de l'aorte abdominale), le traumatisme opératoire du côlon, les troubles du rythme, la durée du clampage aortique, l'utilisation de vasopresseurs, la ligature de l'AMI et/ou des hypogastriques, les embolies de cholestérol, la thrombose de prothèses aortiques [1, 12-13]. En prenant en compte certains facteurs péri-opératoires déterminés par analyse multivariée (pression artérielle systolique inférieure à 90 mm Hg, hypotension durant plus de 30 minutes, température inférieure à 35°C, pH inférieur à 7,3, transfusion de plus de 6 culots globulaires, perfusion d'un volume liquidien supérieur à 5 litres), la probabilité de survenue d'une CI est de 48 % si 2 de ces facteurs sont réunis, et de 80 % avec 6 facteurs [93]. Enfin, durant l'intervention, il faut tenter de diminuer le temps de clampage, prévenir l'hypotension, respecter l'arcade de Riolan et évaluer l'intérêt de réimplanter l'AMI.

La pratique d'un sport intensif et la prise de cocaïne responsables de CI du sujet jeune sont affirmées par l'anamnèse. L'existence d'un choc, qui peut être secondaire à une insuffisance circulatoire aiguë par choc hémorragique, cardiogénique, septique, anaphylactique [29], à une insuffisance cardiaque ou un trouble du rythme [3, 30], à une déshydratation aiguë, constitue un argument étiologique décisif qui permet le plus souvent de limiter les explorations complémentaires.

En ce qui concerne les CI iatrogènes, l'étude des prises médicamenteuses doit être systématique, et notamment la recherche de la prise d'AINS [32] et d'aéstroprogestatifs [3, 8, 9, 36, 37]. La prise de médicaments à visée vasculaire ou de psychotropes est souvent notée chez les malades âgées [3, 30], de même que la prise de digitaliques, de diurétiques et d'antihypertenseurs [3, 30, 31]. La responsabilité de la prise de certains médicaments dans la survenue d'une CI est difficile à établir et seules des études de type cas-témoins ont permis d'établir qu'une consommation de digitaliques est plus fréquente chez des malades atteints d'une CI (10,3 % contre 4,7 % chez des témoins [32]). Le plus souvent, la prise d'un traitement connu pour être associé à des accidents vasculaires ne dispense pas d'une enquête étiologique plus approfondie. Par exemple, un sujet âgé sous anti-hypertenseurs peut avoir été victime d'un trouble du rythme paroxystique qu'il faudra rechercher. De même, chez une jeune femme sous contraceptifs oraux, une CI peut révéler un trouble de l'hémostase latent. L'interrogatoire et l'examen physique peuvent permettre de rattacher assez facilement une CI à une obstruction colique connue ou suspectée. De même, l'existence d'une cardiopathie emboligène ou d'un trouble du rythme paroxystique chez un sujet présentant une CI constitue une présomption forte pour imputer la CI à la cardiopathie. La survenue de la CI doit alors faire rechercher un défaut d'observance thérapeutique ou faire réévaluer le traitement. L'absence d'argument anamnestique ou clinique en faveur d'une cause cardiologique à l'origine d'une CI ne permet pas d'affirmer l'absence de cardiopathie et l'indication d'examen complémentaires plus poussés doit être discutée en fonction du contexte clinique.

LES CAS PLUS COMPLEXES

Dans cette situation, l'étape clinique n'a pas permis d'affirmer la cause de la CI et la réalisation d'examen complémentaires s'impose.

Le bilan d'hémostase

La survenue d'une CI, chez un sujet jeune, sans facteur de risque cardio-vasculaire ni antécédent personnel de phlébite ou d'accident embolique, peut être révélatrice d'une affection hématologique prothrombotique, y compris lorsqu'un facteur médicamenteux est suspecté [50]. Il est nécessaire de proposer systématiquement la réalisation d'un bilan d'hémostase complet dans un laboratoire spécialisé. Les principales anomalies potentiellement associées aux CI sont un déficit en protéine C [19], protéine S [20, 21] ou antithrombine III [22], un syndrome des anticorps antiphospholipides [23], une mutation du facteur V de Leiden [24] ou du gène de la prothrombine (facteur II) [25]. Pour la pratique, il faut souligner que : a) le dosage de l'antithrombine III est affecté par une héparinothérapie et celui des protéines C et S par un traitement par les antagonistes de la vitamine K ; b) la recherche d'une mutation du gène du facteur V (facteur V de Leiden) ou du gène de la prothrombine (substitution de la guanosine en position 20 210 par une adénosine) est soumise à la signature d'un consentement écrit du sujet ou de ses parents s'il est mineur ; c) l'interprétation de la découverte d'un anticorps anticardiolipine positif en dehors du syndrome des antiphospholipides doit être prudente en raison de leur relation possible avec un facteur intercurrent comme une infection (VIH, VHC, varicelle, syphilis) ou un traitement (phénothiazines, quinidiniques) et de leur absence dans ces contextes de risque thrombotique ; d) lorsque ce bilan est négatif, il n'est pas actuellement proposé d'aller plus loin dans l'exploration hématologique des CI, comme c'est le cas pour les accidents de thromboses portales ou mésentériques étendues, qui justifient la recherche d'un syndrome myéloprolifératif, au besoin par la mise en culture des précurseurs médullaires.

Mettre en évidence une anomalie de l'hémostase prothrombotique n'est pas anodin, car cette découverte impose le plus souvent une anticoagulation au long cours. Néanmoins, il est fondamental d'arriver à faire le diagnostic de ces anomalies à la faveur d'une CI, dont l'évolution est le plus souvent favorable, avant la survenue ultérieure éventuelle d'accidents thrombotiques plus graves.

L'angiographie digestive et l'échoDoppler abdominal

L'exploration angiographique et l'échoDoppler ont une place limitée dans le bilan étiologique de la CI [12]. Les atteintes vasculaires sont souvent distales et non explorées par ces techniques. Si elles sont pratiquées, elles peuvent objectiver une sténose ou une obstruction du tronc de l'AMI, mais sur le terrain sur lequel survient une CI, il s'agit d'une anomalie banale et fréquente. Elle conserve un intérêt en cas d'ischémie mésentérique aiguë avec une atteinte colique droite à la recherche d'une ischémie mésentérique supérieure associée qui relève de mesures thérapeutiques spécifiques [12].

Les explorations cardiologiques

L'absence d'élément anamnestique ou clinique en faveur de l'origine cardiaque d'une CI ne permet pas d'affirmer l'absence de cardiopathie. Cela a bien été montré récemment par l'équipe caennaise qui, en étudiant 33 sujets consécutifs âgés de plus de 70 ans ayant une CI, a mis en évidence l'existence d'une cardiopathie emboligène (arythmie paroxystique ou caillot intracavitaire) chez 11 de ces malades [18]. Quatre d'entre eux avaient déjà eu un épisode de CI avant que la récurrence ne conduise à en prouver l'origine cardiaque. Une étude complémentaire de type cas-témoins de la même équipe (résultats non publiés), confirme l'association entre CI et cardiopathie emboligène méconnue. Ainsi, l'étude d'une population de 60 CI consécutives d'âge moyen 71 ans et d'un groupe témoin apparié pour l'âge et le sexe, met en évidence une cardiopathie emboligène chez 22 des cas, contre 1 seul des témoins, ce qui correspond à un odds-ratio de 4,1 (1,4-11,6). La stratégie

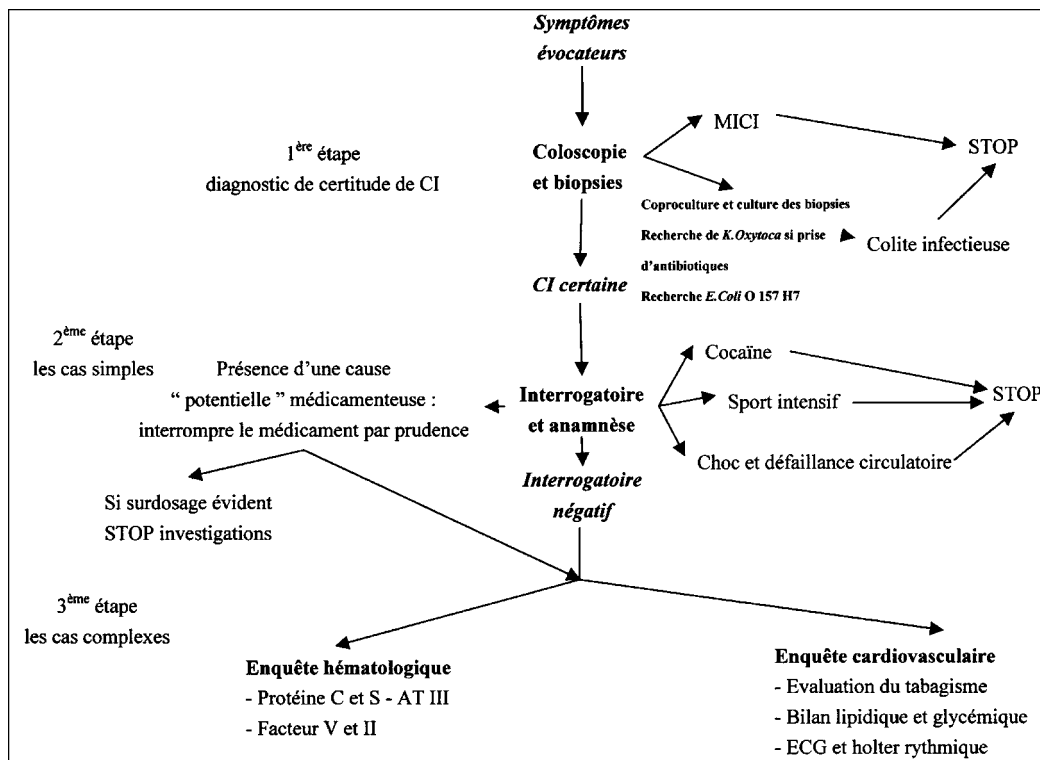


Fig. 1 – Exploration d'une colite ischémique chez un sujet jeune (< 40 ans).
Work-up of an ischemic colitis before age of 40.

utilisée pour établir l'existence d'une cardiopathie emboligène comportait, dans cette étude, la réalisation d'un électrocardiogramme, d'un holter rythmique, et d'une échographie cardiaque par voie transthoracique. L'étude de la rentabilité diagnostique de trois stratégies d'exploration (ECG et holter, ECG et échographie cardiaque et association des trois) a confirmé l'intérêt de la réalisation des trois examens combinés. La limitation de l'exploration cardiaque à la réalisation d'un simple ECG méconnaît au moins 1 trouble du rythme sur 2 et 3 cardiopathies emboligènes sur 4. L'apport diagnostique de l'échographie cardiaque réalisée par voie trans-oesophagienne (ETO) n'est pas établi, en raison notamment des difficultés éthiques posées par la réalisation de cette exploration invasive à des témoins. Toutefois, l'intérêt de l'ETO est probable, du fait de sa sensibilité élevée dans le diagnostic des cardiopathies emboligènes (thrombus intracardiaque, végétations, valvulopathies mitrales, anévrisme du septum inter-auriculaire, foramen ovale, calcifications aortiques). La pratique d'explorations à la recherche d'une affection cardiaque comportant une échographie cardiaque, si possible par voie trans-oesophagienne, un holter rythmique, voire tensionnel, ainsi que la recherche de facteurs de risque vasculaires artériels (tabac, hypertension, bilan lipidique et glucidique), donnent donc des résultats intéressants, et doivent être réalisées. De plus, en l'absence de traitement, la récurrence des accidents chez ces sujets polyvasculaires est possible. Une évaluation des risques cardiovasculaires est nécessaire chez ces sujets et débouche sur une prise en charge thérapeutique curative ou préventive.

La prévalence élevée du tabagisme, de l'hypertension artérielle et des hypercholestérolémies, qui tend à abaisser l'âge lors du premier accident cardiovasculaire, incite à élargir ces explorations cardiologiques aux sujets plus jeunes. Le bien fondé de ces explorations n'est toutefois pas démontré actuellement chez des sujets jeunes.

PROPOSITION DE STRATÉGIE D'EXPLORATION DES COLITES ISCHÉMIQUES

La stratégie de la démarche étiologique chez un sujet atteint de CI ne fait pas l'objet d'un consensus. Cette démarche doit être guidée par quelques notions cliniques simples pour éviter des recherches biologiques longues et coûteuses, quand un interrogatoire précis peut permettre d'orienter le diagnostic, comme c'est le cas dans le cadre de la pratique intensive d'un sport, comme la course de fond. En revanche, il ne faut pas s'arrêter à la découverte d'une prise médicamenteuse même lorsque son implication dans la genèse d'ischémie colique a été démontrée. On peut suggérer de choisir l'âge du sujet inférieur ou supérieur à 40 ans comme critère d'orientation initial pour établir la stratégie d'exploration d'une CI. Le choix de la limite de 40 ans, en l'absence de toute donnée scientifique formelle, repose d'une part sur l'exceptionnelle révélation d'un déficit constitutionnel de l'hémostase après cet âge et d'autre part sur la relative rareté des indications de chirurgie aortique avant 40 ans.

Proposition d'explorations avant 40 ans (figure 1)

La démarche proposée repose sur le concept qu'il existe des causes spécifiques de CI chez le sujet jeune, que ces causes (efforts physiques intenses et prise de cocaïne) peuvent être repérées par un interrogatoire soigneux, mais qu'à l'opposé, la mise en évidence d'une contraception œstroprogestative très fréquente n'est pas suffisante pour stopper les explorations à visée étiologique. Sur ce terrain, il ne faut pas méconnaître en particulier une affection hématologique prothrombotique par la réalisation d'un bilan d'hémostase complet, et une cause cardiologique doit être écartée par un bilan cardiovasculaire comportant au moins un ECG, un holter rythmique et une échographie cardiaque par voie transthoracique. Enfin, il faut savoir reconnaître, devant un bilan étiologique exhaustif négatif et en

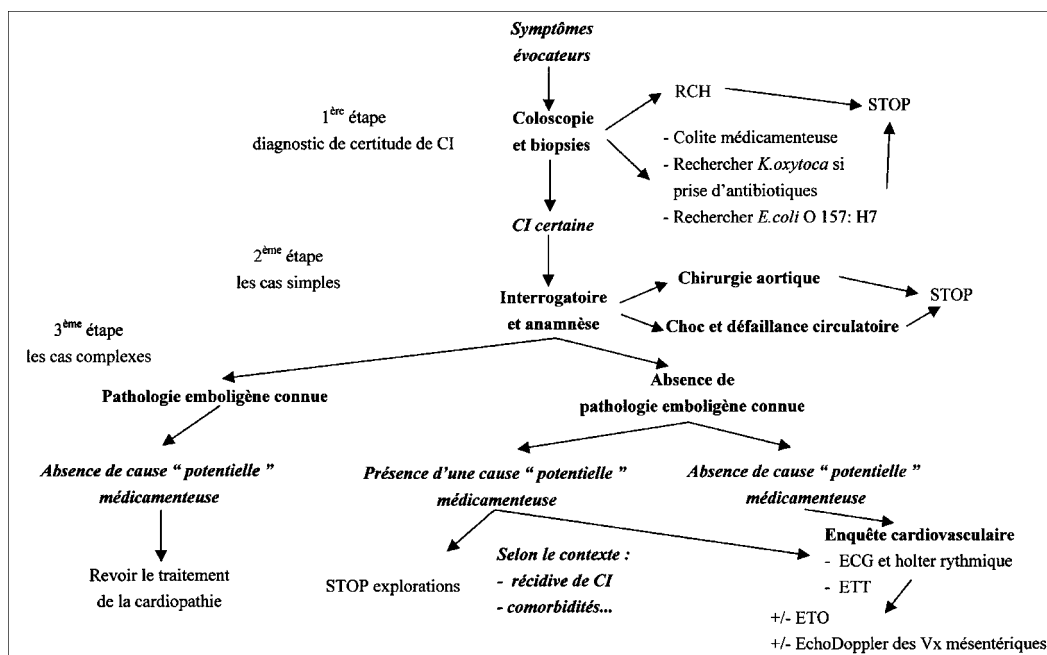


Fig. 2 – Exploration d’une colite ischémique chez un sujet âgé de plus de 40 ans.

Work-up of an ischemic colitis after the age of 40.

l’absence de récurrence, que la CI peut correspondre à une autre cause : forme inaugurale de MICI, colite non diagnostiquée à *E. coli* O157 : H7. Une récurrence de la CI, en l’absence de cause systémique, doit conduire à la recherche d’une cause locale par une échographie Doppler des vaisseaux mésentériques, dont le rendement est cependant très faible chez un sujet jeune.

Proposition d’explorations après 40 ans (figure 2)

La démarche proposée repose ici sur la prévalence élevée des affections cardiovasculaires et des prises médicamenteuses à l’origine des CI dans la population de cet âge. Le recensement des divers traitements en cours et sa confrontation aux données connues sur les effets secondaires de chaque médicament, doivent être entrepris. Chez ces malades, une cause cardiologique cachée reste possible et doit être recherchée par des explorations cardiologiques minimales associant une échographie cardiaque et un holter rythmique. La poursuite des explorations par une ETO ou par la recherche d’une atteinte des gros troncs vasculaires mésentériques par artériographie (ou Doppler) est fonction du contexte clinique et de l’existence, par exemple, d’une notion de récurrence de CI. Si la cardiopathie emboligène est déjà reconnue, la CI doit amener à en reconsidérer le traitement.

Conclusion

La coloscopie a permis le diagnostic précoce et l’évaluation de la gravité des CI. Comme leur évolution locale est le plus souvent favorable et que leur traitement est en règle générale simple, l’un des enjeux principaux dans cette affection est l’enquête étiologique. Elle peut s’avérer longue, coûteuse mais potentiellement utile, lorsqu’elle est définie rigoureusement en fonction du contexte clinique.

RÉFÉRENCES

1. Brandt LJ, Boley SJ. Colonic ischemia. *Surg Clin North Am* 1992;72:203-29.

2. Gandhi SK, Hanson MM, Vernava AM, Kaminski DL, Longo WE. Ischemic colitis. *Dis Colon Rectum* 1996;39:88-100.

3. Petit A, Guédon C, Duhamel C, Lerebours E, Colin R. Colites ischémiques « ambulatoires ». Aspects cliniques, évolutifs et étiologiques de 88 cas. *Gastroenterol Clin Biol* 1990;14:739-43.

4. Zuckerman GR, Prakash C. Acute lower intestinal bleeding. Part II : etiology, therapy, and outcomes. *Gastrointest Endosc* 1999;49:228-38.

5. Habu Y, Tahashi Y, Kiyota K, Matsumura K, Hirota M, Inokuchi H, et al. Reevaluation of clinical features of ischemic colitis. Analysis of 68 consecutive cases diagnosed by early colonoscopy. *Scand J Gastroenterol* 1996;31:881-6.

6. Robert JH, Mentha G, Rohner A. Ischaemic colitis : two distinct patterns of severity. *Gut* 1993;34:4-6.

7. Marston A, Pheils MT, Thomas L, Morson BC. Ischaemic colitis. *Gut* 1966;7:1-15.

8. Barcewicz PA, Welch JP. Ischemic colitis in young adult patients. *Dis Colon Rectum* 1980;23:109-14.

9. Biaggi AM, Potet F. La colite ischémique du sujet jeune. *Ann Pathol* 1995;15:46-9.

10. Frileux P, Attal E, Boutami B, L’Helgouarc’h JL, Burdy G. Ischémies coliques spontanées. *Ann Chir* 1999;53:1044-53.

11. McCarthy Pastores S, Katz DP, Kvetan V. Splanchnic ischemia and gut mucosal injury in sepsis and the multiple organ dysfunction syndrome. *Am J Gastroenterol* 1996;91:1697-710.

12. Ducerf C. Ischémie colique. In : Ducerf C ed. *Pathologie vasculaire du tube digestif*. Paris : Arnette Blackwell, 1996:175-94.

13. Toursarkissian B, Thompson RW. Ischemic colitis. *Surg Clin North Am* 1997;77:461-70.

14. Dowd J, Bailey D, Moussa K, Nair S, Doyle R, Culpepper-Morgan JA. Ischemic colitis associated with pseudoephedrine : four cases. *Am J Gastroenterol* 1999;94:2430-4.

15. Jost WH, Raulf F, Muller-Lobeck H. Anorectal ergotism induced by migraine therapy. *Acta Neurol Scand* 1991;84:73-4.

16. Lichtenstein GR, Yee NS. Ischemic colitis associated with decongestant use. *Ann Intern Med* 2000;132:682.

17. Verdier D, Mallet L, Terris G, Petite JP. Colite ischémique « spontanée » : colite infectieuse ou médicamenteuse ? 25 observations. *Presse Med* 1992;24:891-2.
18. Collet T, Even C, Bouin M, Lecluse E, Piquet MA, Crampon D et al. Prevalence of electrocardiographic and echocardiographic abnormalities in ambulatory ischemic colitis. *Dig Dis Sci* 2000;45:23-5.
19. Mann DE, Kessel ER, Mullins DL, Lottenberg R. Ischemic colitis and acquired resistance to activated protein C in a woman using oral contraceptives. *Am J Gastroenterol* 1998;93:1960-2.
20. Blanc P, Bories P, Donadio D, Parelou G, Rouanet C, Paleirac G et al. Colite ischémique et thromboses veineuses récidivantes par déficit familial en protéine S. *Gastroenterol Clin Biol* 1989;13:945.
21. Verger P, Blanc C, Feydy P, Boey S. Colite ischémique due à un déficit en protéine S. *Presse Med* 1996;25:1350.
22. Knot EA, Tencate JW, Bruin T, Iburg AH, Tytgat GN. Antithrombin III metabolism in two colitis patients with acquired antithrombin III deficiency. *Gastroenterology* 1985;89:421-5.
23. Cappell MS, Mikhail N, Gujral N. Gastrointestinal hemorrhage and intestinal ischemia associated with anticardiolipin antibodies. *Dig Dis Sci* 1994;39:1359-64.
24. Yee NS, Dupont Guerry IV, Lichtenstein GR. Ischemic colitis associated with factor V Leiden mutation. *Ann Intern Med* 2000;132:595-6.
25. Balian A, Veyradier A, Naveau S, Wolf M, Motembault S, Giraud V et al. Prothrombin 20210G/A mutation in two patients with mesenteric ischemia. *Dig Dis Sci* 1999;44:1910-3.
26. Moore F. The role of the gastrointestinal tract in postinjury multiple organ failure. *Am J Surg* 1999;178:449-53.
27. Barbagelatta M. Diagnostic anatomo-pathologique des colites ischémiques. *J Chir* 1997;134:97-102.
28. Hémet J, Métayer J, Lemoine F, Laquerrière A, Elmaleh AM. Les colites ischémiques transitoires. Valeur diagnostique de l'atrophie épithéliale en aires. *Ann Pathol* 1989;9:33-7.
29. Travis S, Davies DR, Creamer B. Acute colorectal ischemia after anaphylactoid shock. *Gut* 1991;32:443-6.
30. Arnott IDR, Ghosh S, Ferguson A. The spectrum of ischaemic colitis. *Eur J Gastroenterol Hepatol* 1999;11:295-303.
31. Siproudhis L, Beuchard J, Bretagne JF, Gosselin M. Entérocolites médicamenteuses (anti-inflammatoires non stéroïdiens exclus) (résumé). *Gastroenterol Clin Biol* 1995;19:B71-B78.
32. Colin R, Hochain P, Czernichow P, Petit A, Manchon ND, Berkelmans I. Non-steroidal anti-inflammatory drugs and segmental non-gangrenous colitis : a case-control study. *Eur J Gastroenterol Hepatol* 1993;5:715-9.
33. Balian A, Gaudric M, Guimbaud R, Sogni P, Couturier D, Chaussade S. Embolies de cristaux de cholestérol et tube digestif. *Gastroenterol Clin Biol* 1998;22:290-7.
34. Moolenaar W, Lamers CBHW. Cholesterol crystal embolisation to the alimentary tract. *Gut* 1996;38:196-200.
35. Farkas JC. Colite ischémique après chirurgie de l'aorte abdominale. In : Ducerf C ed. *Pathologie vasculaire du tube digestif*. Paris : Arnette Blackwell, 1996:195-206.
36. Deana DG, Dean PJ. Reversible ischemic colitis in young women. *Am J Surg Pathol* 1995;19:454-62.
37. Gurbuz AK, Gurbuz B, Salas L, Rosenshein NB, Donowitz M, Giardiello FM. Premarin-induced ischemic colitis. *J Clin Gastroenterol* 1994;19:108-11.
38. Barouk J, Doubremelle M, Faroux R, Schnee M, Lafargue JP. Colite ischémique après prise de flutamide. *Gastroenterol Clin Biol* 1998;22:841.
39. Colombat M, Carton S, Bakhache B. Colite ischémique et neuroleptiques. *Rev Med Interne* 1999;20:373-4.
40. Feneuyrou B, Alauzen M, Bourguin N, Carabalona P. Colite nécrasante due aux neuroleptiques. *Gastroenterol Clin Biol* 1985;9:635-6.
41. Schmitt W, Wagner-Thiessen E, Lux G. Ischaemic colitis in a patient treated with glypressin for bleeding oesophageal varices. *Hepatogastroenterology* 1987;34:134.
42. Patel YJ, Scherl ND, Elias S, Chessler RK, Zingler BM. Ischemic colitis associated with psychotropes drugs. *Dig Dis Sci* 1992;37:1148-9.
43. Wright A, Benfield GFA, Felix-Davies D. Ischaemic colitis and immune complexes during gold therapy for rheumatoid arthritis. *Ann Rheum Dis* 1984;43:495-7.
44. Oh JK, Meiselman M, Lataif LE. Ischemic colitis caused by oral hyperosmotic saline laxatives. *Gastrointest Endosc* 1997;45:319-22.
45. Tada H, Saitoh S, Nakagawa Y, Hirana H, Morimoto M, Shima T et al. Ischemic colitis during interferon-alpha treatment for chronic active hepatitis C. *J Gastroenterol* 1996;31:582-4.
46. Knudsen JF, Friedman B, Chen M, Goldwasser JE. Ischemic colitis and sumatriptan use. *Arch Intern Med* 1998;158:1946-8.
47. Miyata T, Tamechika Y, Torisu M. Ischemic colitis in a 33-year-old woman on danazol treatment for endometriosis. *Am J Gastroenterol* 1988;83:1420-3.
48. Innes A, Rowe PA, Foster MC, Steiger MJ, Morgan AG. Cyclosporine toxicity and colitis. *Lancet* 1988;2:957.
49. Olson KR, Pond SM, Verrier ER, Federle M. Intestinal infarction complicating phenobarbital overdose. *Arch Intern Med* 1984;144:407-8.
50. Greenwald DA, Brandt LJ. Colonic ischemia. *J Clin Gastroenterol* 1998;27:122-8.
51. Moukarzel AA, Rajaram M, Sundeep A, Guarini L, Feldman F. Sickle cell anemia : severe ischemic colitis responding to conservative management. *Clin Pediatr* 2000;39:241-3.
52. Bonhomme P, Brahimi S, Dridi F. Colite ischémique au cours d'une polyglobulie du fumeur. *Gastroenterol Clin Biol* 1995;19:232-3.
53. Arimura Y, Kondoh Y, Kurokawa S, Azuma N, Sekiy M, Nakagawa N et al. Chronic ischemic colonic lesion caused by phlebosclerosis with calcification. *Am J Gastroenterol* 1998;93:2290-2.
54. Chapman AH, El-Hasani S. Colon ischemia secondary to barolith obstruction. *Br J Radiol* 1998;71:983-4.
55. Halligan MS, Saunders BP, Thomas BM, Phillips RK. Ischaemic colitis in association with sigmoid carcinoma : report of two cases. *Clin Radiol* 1994;49:183-4.
56. McCabe ME, Peura DA, Kadakia SC, Bocek Z, Johnson LF. Gastrointestinal blood loss associated with running a marathon. *Dig Dis Sci* 1986;31:1229-32.
57. Amoyal P, Bories P, Lyonnet P, Avril P, Barneon G, Potet F et al. Colectomie subtotale pour colite ischémique nécrasante chez un coureur de fond. *Gastroenterol Clin Biol* 1989;13:430.
58. Lucas W, Schroy PC. Reversible ischemic colitis in a high endurance athlete. *Am J Gastroenterol* 1998;93:2231-4.
59. Niazi M, Kondru A, Lévy J, Bloom AA. Spectrum of ischemic colitis in cocaine users. *Dig Dis Sci* 1997;42:1537-41.
60. Boutros HH, Pouter S, Chakrabarti S. Cocaine-induced ischemic colitis with small-vessel thrombosis of colon and gallbladder. *J Clin Gastroenterol* 1997;24:49-53.
61. Simmerts TA, Vidakovic-Vukic M, Van Meyel JJ. Cocaine-induced ischemic colitis. *Endoscopy* 1998;30 : S8-9.
62. Church JM. Ischemic colitis complicating flexible endoscopy in a patient with connective tissue disease. *Gastrointest Endosc* 1995;41:181-2.
63. Okada M, Konishi F, Sakuma K, Kanazawa K, Koiwai H, Kaizaki Y. Perforation of the sigmoid colon with ischemic change due to polyarteritis nodosa. *J Gastroenterol* 1999;34:400-4.

64. Reissman P, Weiss EG, Teoh TA, Lucas FV, Wexner SD. Gangrenous ischemic colitis of the rectum : a rare complication of systemic lupus erythematosus. *Am J Gastroenterol* 1994;89:2234-6.
65. Baty V, Frimat L, Goudot-Pernot C, Bene MC, Beurrey P, Bronowicki JP et al. Colite ischémique révélant une microangiopathie tumorale. *Gastroenterol Clin Biol* 1996;20:1028-9.
66. Klisnick A, Levannier M, Soriano C, Gazuy N, Fourcade J, Forestier C et al. Complications intestinales de la microangiopathie thrombotique de l'adulte. Quatre observations et revue de la littérature. *Ann Med Interne* 1999;150:4-9.
67. Srivastava DN, Gulati MS, Tandon RK. Colonic infarction in acute pancreatitis : an unusual cause of gastrointestinal hemorrhage. *Am J Gastroenterol* 1998;93:1186-7.
68. Cremers MI, Oliveira AP, Freitas J. Ischemic colitis as a complication of colonoscopy. *Endoscopy* 1998;30 : S54.
69. Prignet JM, Gilles B, Duval JL, Chauveau E, Carrere C. Colite ischémique compliquant une coloscopie. *Gastroenterol Clin Biol* 1998;22:1116-7.
70. Hess J, Burkhard P, Morris M, Lalioti M, Myers P, Hadengue A. Ischaemic colitis due to mitochondrial cytopathy. *Lancet* 1995;346: 189-90.
71. Tytgat GNJ, Schotborgh RH, Hofer SOP. Probable ischemic proctosigmoiditis presenting 8 weeks post-partum. *Gastrointest Endosc* 1993;39:703-6.
72. Babaian ME, Chow DC, Soloway GN, Taubin HJ, Roberts IM. Colonic ischemic stricture presenting as a late complication of a hemolytic uremic syndrome. *J Clin Gastroenterol* 1997;25:555-6.
73. Woodward JM, Sanders DSA, Keighley MR, Allan RN. Ischaemic enterocolitis complicating idiopathic dysautonomia. *Gut* 1998;43: 285-7.
74. Sohn CI, Kim JJ, Lim YH, Rhee PL, Koh KC, Paik SW et al. A case of ischemic colitis associated with pheochromocytoma. *Am J Gastroenterol* 1998;93:124-6.
75. Ohru T, Sekizawa K, Nakayama K, Sasaki H. Ischemic colitis during asthma attack. *J Allergy Clin Immunol* 1998;102:692-3.
76. Tuppy H, Haidenthaler A, Schandalik R, Oberhuber G. Idiopathic enterocolic lymphocytic phlebitis : a rare cause of colitis. *Mod Pathol* 2000;13:897-9.
77. Aubert A, Fritsch J. Les colites ischémiques. *Diagnostic endoscopique. J Chir* 1997;134:94-6.
78. Scowcroft CW, Sanowski RA, Kozarek RA. Colonoscopy in ischemic colitis. *Gastrointest Endosc* 1981;27:156-61.
79. Cuénod CA, Wind P, Siauve N, Clément O, Bénichou J, Frija G. Diagnostic des urgences abdominales aiguës d'origine digestive chez l'adulte. Apport de l'imagerie. *Gastroenterol Clin Biol* 1999;23:1170-86.
80. Danse EM, Van Beers BE, Pringot J. Sonographic diagnosis of acute intestinal diseases in adults. *JBR-BTR* 1998;81:144-9.
81. Teefey SA, Roarke MC, Brink JA, Middleton WD, Balfe DM, Thyssen EP et al. Bowel wall thickening : differentiation of inflammation from ischemia with color Doppler and Duplex US. *Radiology* 1996;198:547-51.
82. Balthazar EJ, Yen BC, Gordon RB. Ischemic colitis : CT evaluation of 54 cases. *Radiology* 1999;211:381-8.
83. Brandt LJ, Boley SJ. AGA technical review on intestinal ischemia. *Gastroenterology* 2000;118:954-68.
84. Su C, Brandt LJ. Escherichia coli O157 : H7 infection in humans. *Ann Intern Med* 1995;123:698-714.
85. Su C, Brandt LJ, Sigal SH, Alt E, Steinberg JJ, Patterson K et al. The immunohistological diagnosis of E. coli O157 : H7 colitis : possible association with colonic ischemia. *Am J Gastroenterol* 1998;93: 1055-9.
86. Benoit R, Danquechin Dorval E, Loulergue J, Bacq Y, Olivier JM, Audurier A et al. Diarrhée post-antibiotique : rôle de Klebsiella oxytoca. *Gastroenterol Clin Biol* 1992;16:860-4.
87. Bharucha AE, Tremaine WJ, Johnson D, Batts KP. Ischemic proctosigmoiditis. *Am J Gastroenterol* 1996;91:2305-9.
88. Nelson RL, Briley S, Schuler JJ, Abcarian H. Acute ischemic proctitis. Report of six cases. *Dis Colon Rectum* 1992;35:375-80.
89. Flobert C, Cellier C, Berger A, Ngo A, Cuillerier E, Landi B et al. Right colonic involvement is associated with severe forms of ischemic colitis and occurs frequently in patients with chronic renal failure requiring hemodialysis. *Am J Gastroenterol* 2000;95:195-8.
90. Schuler JG, Hudlin MM. Cecal necrosis : infrequent variant of ischemic colitis. *Dis Colon Rectum* 2000;43:708-12.
91. Marcuson RW. Ischemic colitis. *Clin Gastroenterol* 1972;1:745-63.
92. Houe T, Thorboll JE, Sigild U, Liisberg-Larsen O, Schroeder TV. Can colonoscopy diagnose transmural ischaemic colitis after aortic surgery ? An evidence-based approach. *Eur J Vasc Endovasc Surg* 2000;19:304-7.
93. Levison JA, Halpern VJ, Kline RG, Faust GR, Cohen JR. Perioperative predictors of colonic ischemia after ruptured abdominal aortic aneurysm. *J Vasc Surg* 1999;29:40-7.